

УДК619.616.831

**АКАРОЗНО-ЕНТОМОЗНІ ІНВАЗІЇ У ДЕКОРАТИВНИХ ГРИЗУНІВ ТА ЕФЕКТИВНІСТЬ ЇХ ЛІКУВАННЯ****ШЕНДРИК Л. І.**, к. біол. н., професор ДДАЕУ  
**ШЕНДРИК Х. М.**, к. вет. н., доцент,  
**ГУГОСЬЯН Ю. А.**, асистент  
**МИТРУШКІНА В.О.**, студентДніпропетровський державний аграрно-  
економічний університет  
м. Дніпропетровськ  
[buchach54@rambler.ru](mailto:buchach54@rambler.ru)

У декоративних гризунів, з проявами дерматитів, лабораторними дослідженнями ідентифіковано паразитичних членистоногих, а саме: сім видів кліщів та три види комах.

Підтверджено, що у приватних розплідниках та за індивідуального утримання у місті Дніпропетровськ щурі, мурчаки, кролики, хом'яки, шиншили уражені збудниками акарозів (32,55%) та ентомозів (26,51%).

З'ясовано, що у різних видів декоративних гризунів акарози спричинюють акариформні кліщі: *Listrophorus gibbus*, *Cheyletiella parasitivorax*, *Psoroptes cuniculi*, *Notoedres muris*, *Sarcoptes scabiei*, *Trixacarus caviae* та *Demodex ratti*. Збудниками ентомозів у мурчаків є волосоїди видів *Gliricola porcelli*, у щурів – *Polyplax spinulosa*, у кролів і шин шил – волосоїди *Gliricola porcelli* та блохи *Stenoccephalides felis*.

Досліджено, що терапевтична ефективність застосування препаратів макроциклічних лактонів місцево – акаромектину та ін'єкційно – баймеку за псороптозу у декоративних кролів склала 100 %. Термін швидшого (на сім діб) одужання був за ін'єкції баймеку.

**Кліщі, комахи, акарози, ентомози, декоративні гризуни, макроциклічні лактони, екстенсивність інвазії, інтенсивність інвазії, екстенсефективність, інтенсефективність**

**Постановка проблеми.** Ектопаразитарні хвороби, які часто виникають у хутрових звірів та гризунів, особливо за скупченого їх утримання у приватних господарствах чи віваріях, призводять до порушення функцій шкіри, інтоксикацій, схуднення, а за високої інтенсивності інвазії – й до загибелі [4, 5].

Акарози та ентомози досить добре вивчені у продуктивних тварин та окремих видів м'ясоїдних [2, 6, 7, 9]. Однак, у декоративних гризунів, як свідчить аналіз сучасної наукової літератури, відомості щодо епізоотології, діагностики, та заходів боротьби бажають більш повних досліджень [1, 4, 8]. Разом з тим, лікування гризунів має певні складнощі та особливості, оскільки настанови виробників на більшість протипаразитарних препаратів не передбачають дозування та схем застосування засобів для цих тварин.

Актуальність вивчення питань, пов'язаних з поширенням акарозної інвазії, безумовно, зростає ще й у зв'язку з небезпекою ймовірності зараження людей [3, 6].

**Мета** роботи полягала в оцінці поширення ентомозів і акарозів у декоративних гризунів,

ідентифікації видів збудників цих інвазій та ефективності лікування.

Випробування ефективності дії препаратів проводили у приватному розпліднику декоративних кролів, уражених збудником псороптозу, які утримувалися у невеликих (по 4 тварини) клітках з сітчастою підлогою. Догляд і годівля кролів на період проведення досліджень були задовільними.

Спостереження за тваринами та мікроскопічні дослідження на наявність живих або загиблих кліщів проводили на 7, 14 та 21-шу доби після застосування препаратів.

**Матеріали та методи досліджень.** Дослідження проводили впродовж 2011–2014 рр. в умовах ветеринарного центру “Біосвіт” м. Дніпропетровськ на декоративних щурах, мурчаках, кролях, хом'яках, шиншилах. Ідентифікацію видів паразитів здійснювали в умовах лабораторії кафедри паразитології та ветеринарно-санітарної експертизи ДДАЕУ. Всього обстежено 298 тварин віком від 3 міс. до 6 років.

Кліщів виявляли у зскрібках шкіри від хворих тварин методом компресорного вітального

дослідження (Приселкова Д.О., 1949), бліх, вошей, волосоїдів і їх яйця – методом огляду та використанням ацетатної стрічки. Рівень інвазованості тварин вираховували за показниками екстенсивності (ЕІ, %).

Визначення акарицидної ефективності препаратів акаромектину для зовнішнього застосування та баймеку для ін'єкцій, проводили на декоративних кролях хворих на псороптоз, з яких було сформовано 2 групи (по 8 тварин у кожній). Кролям першої групи зрощували внутрішню поверхню шкіри вушних раковин препаратом акаромектин – 4 рази з інтервалом 7 діб. Тваринам другої групи, за тієї ж кратності, вводили підшкірно баймек з розрахунку 0,2 мг/кг маси тіла. Вушні раковини дослідних кролів впродовж 2-х тижнів механічно очищали з використанням обліпихової олії. Ефективність препаратів вираховували за показниками екстенс- та інтенсефективності (ЕЕ, ІЕ, %).

**Результати досліджень та їх обговорення.** За період досліджень із 298 оглянутих декоративних гризунів у 176 (59,06%) реєстрували захворювання шкіри спричинені збудниками ентомозів – 26,51 %, акарозів – 32,55% (таблиця).

Із 64-х обстежених декоративних щурів ектопаразитів виявили у 35, ЕІ становила 54,7 %, тоді як із 122 мурчаків їх діагностували у 68 (55,7 %). При цьому ЕІ акарозної інвазії склала 25 %.

Впродовж 2011–2014 рр. у декоративних гризунів частіше встановлювали саркоптоз 12,92 %, та нотоєдроз 10,51 %, значно рідше демодекоз і хейлетіоз. Нотоєдроз діагностували частіше у щурів (64%), ніж у інших видів гризунів.

За дослідний період нами відмічено тенденцію до поширення акарозів гризунів, що зокрема можна прослідкувати за зростанням показників щодо саркоптозної інвазії – від 11,5% у 2011 р. до 17,7% у 2014 р.

Із ентомозних захворювань у гризунів переважали малофагози (56,7 %). Високу інтенсивність ентомозної інвазії, не залежно від виду збудника, частіше реєстрували у ослаблених тварин та самок після родів.

Збудників малофагозів за видами ідентифікували, враховуючи їх видоспецифічність і морфологічні особливості. У мурчаків підтверджено паразитування волосоїдів виду – *Gliricola porcelli* (рис. 1 а), у щурів – *Polyplax spinulosa* (рис. 1 а, б). У декоративних кролів і шин шил нерідко відмічали випадки змішаної інвазії – ураження волосоїдами і блохами виду *Ctenocephalides felis* (рис. 1 в).

За цих інвазій спостерігали виражений свербіж, розчухування ділянок шкіри голови, шиї, хвоста, в цих місцях втрачалась еластичність. За малофагозів виявляли висівкоподібні лусочки на шерсті. Висока І супроводжувалась алопеціями та папульозним дерматитом, анемією і схудненням.

Клінічні прояви ураження тварин кліщами дещо різнились залежно від виду збудника.

Так, демодекоз у гризунів зустрічали лише у локалізованій формі: на шкірі спинки носа, навколо очей, на голові – помітні пустульозні ураження, кірочки, без ознак свербіжу. За тривалого перебігу і ускладнень, спричинених грибками чи мікрофлорою, з'являвся свербіж, а на шкірі – некротичні кров'яністі ділянки (рис. 2).

Таблиця. Динаміка ураження ектопаразитами декоративних гризунів за 2011–2014 рр.

Роки	Кількість обстежених тварин	Уражено акарозами		Уражено ентомозами	
		тварин	%	тварин	%
2011	73	19	26,03	20	27,40
2012	67	24	35,82	17	25,37
2013	77	25	32,47	18	23,38
2014	81	29	35,80	24	29,63
Всього	298	97	32,55	79	26,51

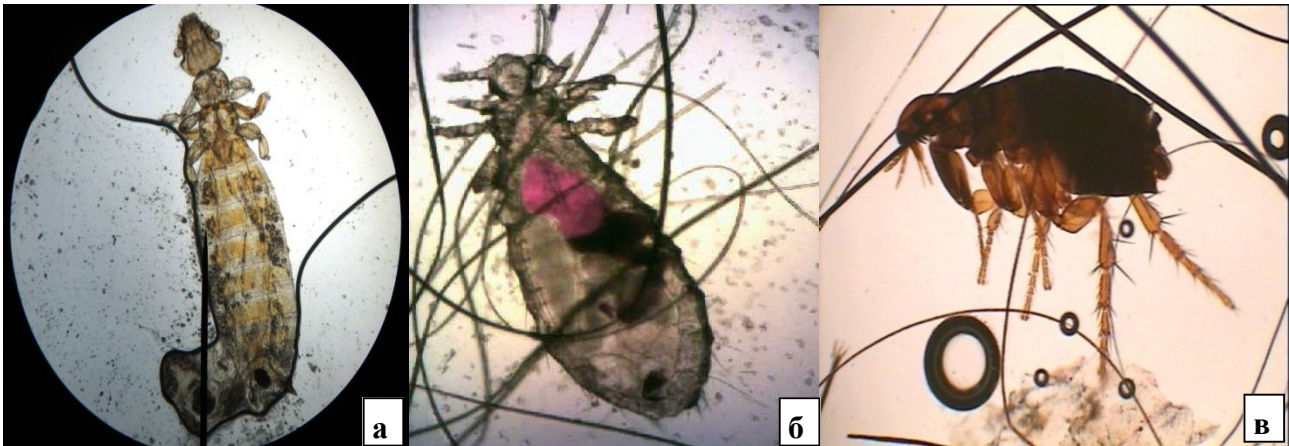


Рис. 1. **Волосоїди видів:** *Gliricola porcelli* (а), *Polyplax spinulosa* (б);  
блоха виду *Stenocephalides felis* (в)

У 38,6 % випадків демодекозу у хом'яків і мурчаків ідентифікували збудника як вид *Demodex ratti*. У шиншил і кролів демодекозу не реєстрували.

Саркоптоз у гризунів проявлявся сильним свербіжем і ураженнями шкіри голови, вушних раковин, шиї, кінцівок. На початку хвороби з'являлися дрібні вузлики, згодом – пустули, з яких, під час розчухувань, виділявся водянистий секрет, який засихаючи склеював по дві-три волосинки у вигляді кірочок, що легко знімались, залишаючи ерозії. У цих місцях шерсть поступово випадала, оголені ділянки шкіри потовщувалися й набували складчастості (рис. 3 а, б).

У зіскрібках шкіри виявляли кліщів, яких ідентифікували як види *Sarcoptes scabiei* та *Trixacarus caviae*.

Збудників нотоєдрозу – *Notoedres muris* підтверджували лише у мурчаків та щурів з ураженнями шкіри ділянки вушних раковин, спинки носа, хвоста, кінцівок (рис. 4). У тяжких випадках – інших частин тіла, на яких утворювались струпи і кровоточили ранки. Хворі тварини відставали у рості і розвитку, мали поганий апетит, були малорухливі.

Хейлетіоз реєстрували як самостійну інвазію, спричинену видом *Cheyletiella parasitivorax* у 9 тварин, у двох із них – в асоціації з кліщами *Listrophorus gibbus* (рис. 5, 6).

В уражених мурчаків та щурів відмічали неспокійну поведінку, ослаблений апетит. За значного ураження – сильний свербіж, розчухування, скуповдження шерсті та ділянки алопецій (рис. 6).

Псороптоз реєстрували у 27 (EI 27,83 %) декоративних кролів, досліджених за вказаний

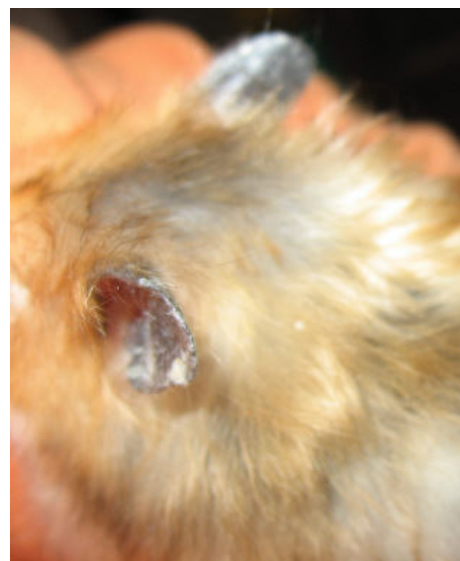
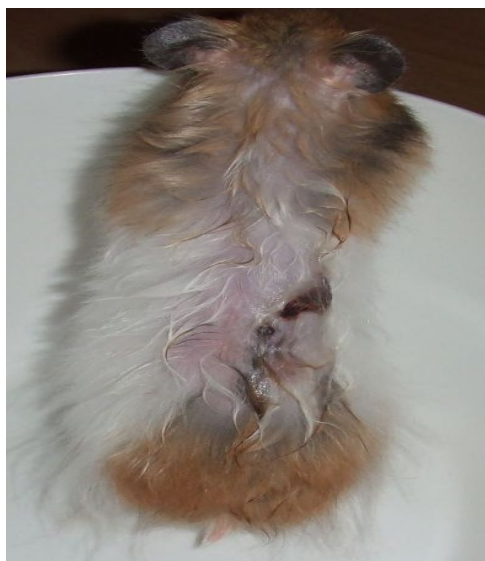

Рис. 2. **Клінічна картина за демодекозу у хом'яка**

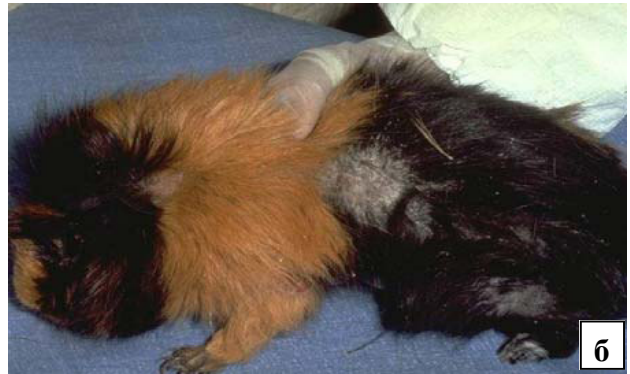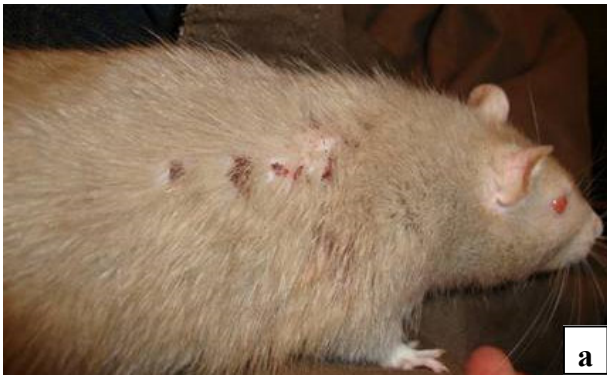


Рис. 3. Клінічна картина саркоптозу у щура (а) і мурчика (б)

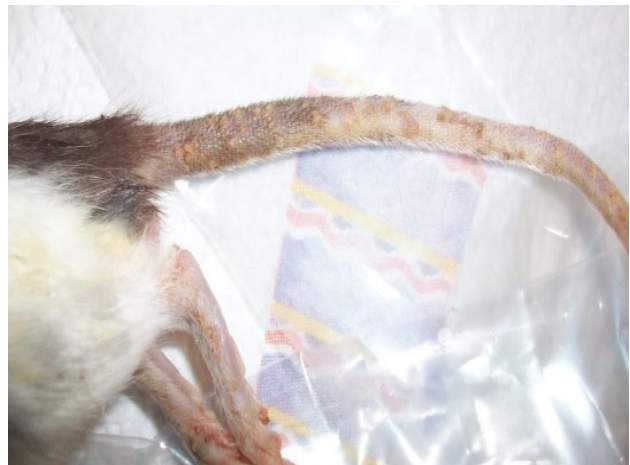
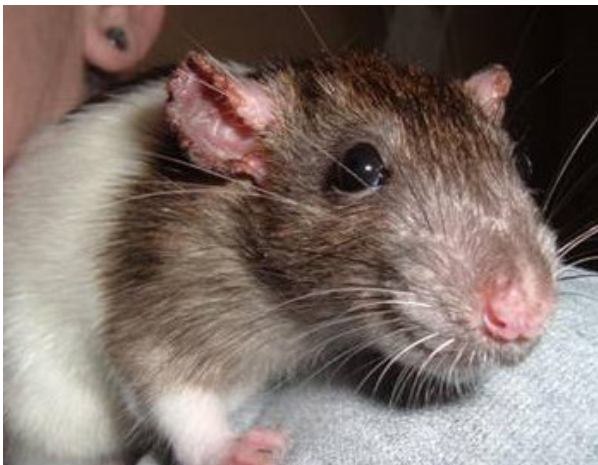
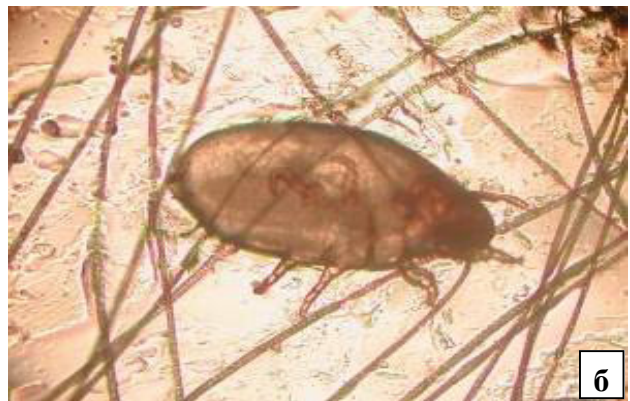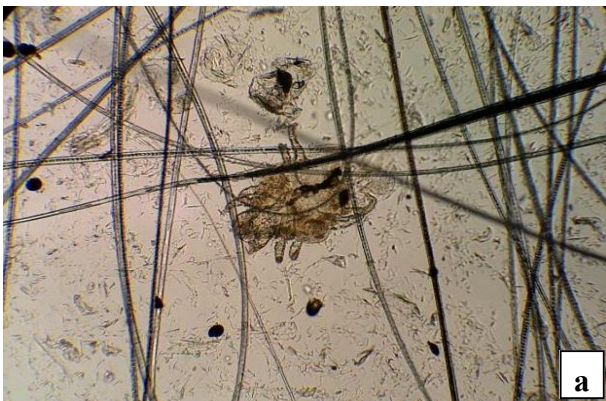Рис. 4. Клінічна картина у щура за нотоедрозу

Рис. 5. *Cheyletiella parasitivorax* (а), *Listrophorus gibbus* (б)

період, ідентифікувавши збудника – *Psoroptes cuniculi*.

На початку захворювання у тварин зазвичай спостерігали одностороннє ураження вуха, свербіж в ділянці вушних раковин. У таких випадках загальний стан тварин був пригнічений і супроводжувався відмовою від корму, іноді судомою. На шкірі внутрішньої поверхні вушних раковин, з'являлись м'які, світло-жовті нашарування, які з часом густішали і, у вигляді корків, закривали слухові ходи. При відокре-

мленні кірочки від шкіри, відкривались ерозії. За тривалого перебігу псороптозу відмічали розвиток гнійного запалення середнього і внутрішнього вуха та поширення запального процесу на голову і шию.

Аналіз лікування був позитивним. Так, у тварин першої групи, уражені вуха яких місцево обробляли розчином акаромектину, впродовж перших трьох-п'яти діб після нанесення препарату кірочки починали відшаровуватися, процес запалення призупинявся. Її за однора-

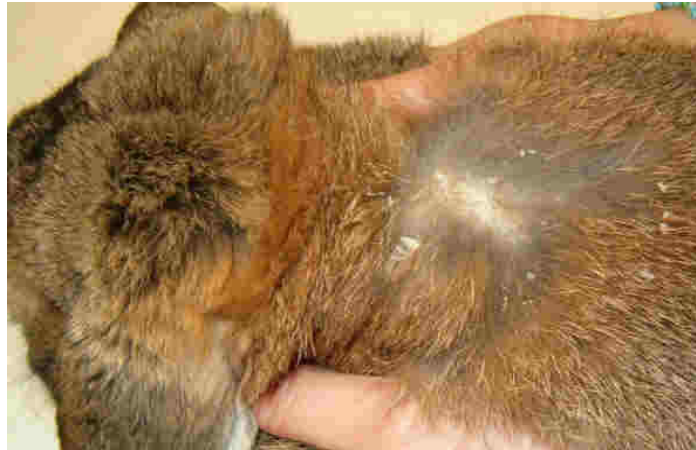

Рис. 6. Ураження шкіри кроля збудником *Cheyletiella parasitivorax*

зового застосування акаромектину на сьому добу склала 37,5 %. За мікроскопічного дослідження зіскрібків шкіри на 7-у добу – у чотирьох кролів все ще виявили рухливих кліщів (ЕЕ – 50 %). На 14-ту добу картина акарологічного дослідження змінилась: у зіскрібках шкіри виявляли лише поодинокі мертвих кліщів. На цей період вушні раковини не мали патологічних нашарувань та кірочок. Загальний стан тварин був задовільний ЕЕ склала 87,5 %. На 21-шу добу тварини першої групи повністю звільнились від паразитів (ЕЕ–100 %, ІЕ – 100 %).

У кролів другої групи, яким застосовували ін'єкції баймеку, на третю добу клінічні ознаки послабшали. Однак, у зіскрібках шкіри від п'яти тварин все ж були виявлені живі кліщі (ЕЕ – 37,5%). Мікроскопія зіскрібків на сьому добу виявила поодинокі мертвих кліщів лише у двох тварин, ЕЕ – 75 %, Проте вже на 14-ту і 21-шу доби у кроликів цієї групи у пробах шкіри кліщів не виявляли, ЕЕ та ІЕ склали 100%.

Таким чином, терапевтична ефективність препаратів акаромектину та баймеку за псороптозу у декоративних кролів склала 100 %. Застосування ін'єкцій баймеку проявлялось коротшим на 7 діб терміном одужання.

**Висновки.** 1. Декоративні гризуни у м. Дніпропетровськ у приватних розплідниках та за індивідуального утримання уражені ентомозами (ЕІ – 42,8 %) та акарозами (ЕІ– 57,2 %).

2. У різних видів декоративних гризунів акарози спричинюють кліщі: *Listrophorus gibbus*, *Cheyletiella parasitivorax*, *Psoroptes cuniculi*, *Notoedres muris*, *Sarcoptes scabiei*, *Trixacarus caviae* та *Demodex ratti*.

3. Збудниками ентомозів у мурчаків є волосоїди видів *Gliricola porcelli*, у щурів – *Polyplax spinulosa*, у кролів – волосоїди *Gliricola porcellita* блохи *Ctenocephalides felis*.

4. Терапевтична ефективність акаромектину та баймеку за псороптозу у декоративних кролів склала 100%.

## ЛІТЕРАТУРА

1. Бондаренко С. П. Болезни пушных животных // С. П. Бондаренко / – Донецк, «Сталкер». –2002. – 157 с.
2. Ветеринарная арахно-энтомология : справочник / В. А. Поляков, У.Я. Узаков, Г.А. Веселкин. М. :Агропромиздат – 1990. – 239 с.
3. Довідник з диференціювання збудників інвазійних хвороб тварин / С. І. Пономар, В.П. Гончаренко, Л. М. Соловійова; за ред. С. І. Пономаря. – К.: Аграрна освіта, 2010. – 327 с.
4. Дорош М. В. Болезни кроликов и нутрий // М. В. Дорош / М.: Вече. – 2007. – 160 с.
5. Інфекційні та інвазійні хвороби кролів / [Корнієнко Л. Є., Домбровський О. Б., Пономар С.І., Антіпов А.А. ].– Біла Церква. – 2003.–285 с.

6. Патерсон С. Кожные болезни собак / С. Патерсон. – М.: «Аквариум ЛТД». – 2000. – 160 с.
7. Шендрик Л.И. Паразитарні хвороби тварин: діагностика, профілактика, лікування: навч. посіб. / Л. І. Шендрик, Х. М. Шендрик // Дніпропетровськ: «Свідлер А.Л.», 2011. – 212 с.
8. Margi Sirois. Laboratory Animal and Exotic Pet Medicine: Principles and Procedures / Margi Sirois // Edition 2 Elsevier Health Sciences 2015. – 416 p.
9. Zajac A. M. Veterinary clinical parasitology / A. M. Zajac, G. A. Conboy. – 8th ed. UK John Wiley & Sons Ltd, 2012. – 354 p.

## АКАРОЗНО-ЭНТОМОЗНЫЕ ИНВАЗИИ У ДЕКОРАТИВНЫХ ГРЫЗУНОВ И ЭФФЕКТИВНОСТЬ ИХ ЛЕЧЕНИЯ

Шендрик Л. И., Шендрик К. Н., Гугосьян Ю. А., Митрушкина В. А.

*Днепропетровский государственный аграрно-экономический университет*

*У декоративных грызунов с проявлениями дерматита, лабораторными исследованиями идентифицировано паразитических членистоногих: семь видов клещей и три вида насекомых.*

*Утверждается, что в частных питомниках и при домашнем содержании в г. Днепропетровск крысы, морские свинки, кролики, хомяки, шиншиллы заражены акарозами (32,55 %) и энтомозами (26,51 %).*

*Выяснено, что у разных видов декоративных грызунов акарозы вызывают акариформные клещи: *Listrophorus gibbus*, *Cheyletiella parasitivorax*, *Psoroptes cuniculi*, *Notoedres muris*, *Sarcoptes scabiei*, *Trixacarus caviae* та *Demodex ratti*. Возбудителями энтомозов у морских свинок были власоды видов *Gliricola porcelli*, у крыс – *Polyplax spinulosa*, у кроликов и шиншил – власоды *Gliricola porcellii* блохи *Ctenocephalides felis*.*

*Подтверждено, что терапевтическая эффективность применения препаратов макроциклических лактонов местно – акаромектина и инъекционно – баймека при псороптозе у декоративных кроликов составила 100 %. Время более быстрого (на сем суток) выздоровления было при применении инъекции баймека.*

***Клещи, насекомые, акарозы, энтомозы, декоративные грызуны, макроциклические лактоны, экстенсивность инвазии, интенсивность инвазии, экстенсеффертивность, интенсеффертивность***

## INFESTATION BY MITES AND LICE IN RODENTS AND EFFICIENCY OF THEIR TREATMENT

L. Shendryk, Ch. Shendryk, Yu. Gugosyan, V. Mitrushkina

*Dnipropetrovsk State Agrarian and Economic University*

*In the rodents with dermatitis symptoms it was identified by laboratory tests parasitic arthropods: seven species of mites and three species of insects.*

*It is alleged, that in private nurseries and home management in Dnepropetrovsk, the rats, guinea pigs, rabbits, hamsters, chinchillas infected by mites (57.2%) and lice (42.8%).*

*It was found that in different species of rodents a mite's infestation is caused by superorder Acariformes: *Listrophorus gibbus*, *Cheyletiella parasitivorax*, *Psoroptes cuniculi*, *Notoedres muris*, *Sarcoptes scabiei*, *Trixacarus caviae* and *Demodex ratti*. Lice pathogens in guinea pigs were lice species *Gliricola porcelli*, in rats - *Polyplax spinulosa*, in rabbits and chinchillas - lice and fleas *Gliricola porcelli* *Ctenocephalides felis*.*

*It is confirmed that the therapeutic efficacy of the macrocyclic lactone drugs locally - akaromektina and injection - baymek at common scab in rabbits was 100%. Faster time of recovery (seven days) has been when injected baymek.*

***Mites, insects, akarozy, enthomosis, decorative rodents, macrocyclic lactones, extent of infestation, the intensity of the infestation***